Aus dem Zahnärztlichen Institut der Universität
Breslau. Direktor: Professor Dr. Euler.

Ein Beitrag zur isolierten Ostitis fibrosa der Kiefer unter besonderer Berücksichtigung der Zahnerhaltung

Inaugural-Dissertation

zur Erlangung
der Doktorwürde in der Zahnheilkunde
der
Hohen Medizinischen Fakultät
der
Schlesischen Friedrich-Wilhelms-Universität
zu Breslau

vorgelegt von

Hedwig Bienias
Zahnärztin in Breslau.

Breslau 1934.
Frankes Verlag und Druckerei, Otto Borgmeyer

Gedruckt mit Genehmigung der medizinischen Fakultät der Universität Breslau.

Referent: Professor Dr. Euler.

R. UNIV. BIBLIOTHEEK LEIDEN

Vor einiger Zeit wurde in der Breslauer Zahnärztlichen Universitätsklinik ein Fall von isolierter Ostitis fibrosa am Unterkiefer operiert. Obwohl Zähne in unmittelbarer Nähe, aber doch abgegrenzt gegen den ostitisch-fibrösen Herd standen, versuchte man, sie zu erhalten, zumal sie sonst vollkommen intakt waren. Nach kurzer Zeit bildete sich jedoch ein Recidiv. Die Vermutung, daß die stehen gebliebenen Zähne den Anlaß dazu bildeten, führten zu näheren Untersuchungen über die Frage der Zahnerhaltung bei O. f.[1]).

Nun bezeichnet man in der Literatur als O. f. die verschiedensten klinischen Bilder, die einmal rein umschriebene Herde zeigen, ein andermal Systemerkrankungen des Skeletts darstellen. Man findet auch über die Aetiologie der O. f. widerstreitende Meinungen. Es erscheint deshalb angebracht, den Begriff der O. f. auf Grund der in der Literatur vertretenen Anschauungen zunächst zu umgrenzen. Anschließend werden einige Fälle von O. f. am Kiefer mitgeteilt, bei deren Therapie die Frage der Zahnerhaltung besonders berücksichtigt wird.

Pathologisch-anatomisch ist die O. f. charakterisiert durch eine fribröse Umwandlung des Fettmarks, starke osteoklastische Vorgänge und überstürzten Knochenumbau. Als Begleiterscheinung können Cysten und braune Tumoren auftreten. Der Krankheitsprozeß kann sich auf einen Knochen bzw. auf einen Teil desselben beschränken oder aber sich auf mehrere Knochen oder das ganze Skelett erstrecken.

Betrachtet man zunächst die generalisierte Form der O. f., so trifft sie häufig mit anderen malacischen System-

[1]) O.f. = Ostitis fibrosa

erkrankungen zusammen. Auf dem Boden einer Osteomalacie kann es, (nach v. Recklinghausen) auf irgend einen Reiz hin zur fibrösen Umwandlung des Knochenmarks und zum Abbau des Knochens durch zahlreiche Osteoklasten kommen, wobei zugleich wieder ein Anbau von Osteoid stattfindet. Ein Zusammenhang von O. f. mit Rachitis-Osteomalacie wird auch von Forschern wie Stumpf, Lang und Pommer u. a. angenommen. Looser geht sogar soweit, die O. f. als selbständigen Krankheitsbegriff abzulehnen. Nach ihm prädisponieren die malacischen Systemerkrankungen, die mit einer Abnahme der Knochenfestigkeit einhergehen, geradezu für eine O. f., die dann nur noch als mechanisch ausgelöster Symptomenkomplex anzusprechen ist.

Neben diesen Anschauungen von einer inneren Beziehung zwischen O. f. und anderen malacischen Systemerkrankungen steht die gegenteilige Auffassung, die besonders von Schmorl und Christeller vertreten wird. Danach ist die O. f. eine durchaus selbständige Erkrankung. Auch bei Kombination von O. f. mit Osteomalacie laufen beide Krankheitsprozesse am demselben Skelett nebeneinander ab, ohne in ihrem Wesen etwas miteinander zu tun zu haben.

Zur Begründung führt Christeller an: Zwischen den pathologischen Vorgängen beider Erkrankungen bestehen wesentliche Unterschiede. Bei der Rachitis und Osteomalacie ist das Knochenmark unbeteiligt, die lakunäre Resorption ist nicht gesteigert. Nur an Stellen funktionell erhöhter Beanspruchung finden sich fibröse Umwandlungen des Fettmarks. Dagegen beobachtet man bei der O. f. vermehrte Osteoklasie. Das Knochenmark wird progredient fibrös umgewandelt, der Knochen vollständig u m gebaut, während bei der Rachitis nur der Knochen a n bau gestört ist.

Auf die Frage des Zusammenhanges von O. f. und Rachitis-Osteomalacie läßt sich nach dem Stand der Wissenschaft also heute noch keine allgemein anerkannte Antwort finden. Klarer erscheint die Sachlage, wenn man die Beziehungen zwischen O. f. und O. def.[1]) oder der Pagetschen

[1]) O. def. = Ostitis deformans

Krankheit betrachtet. Wenn hier auch heute noch manche die O. f. von der Pagetschen Krankheit trennen, so müssen doch die Gründe einleuchten, die Christeller für die Identität beider Erkrankungen anführt. Bei der O. def. ist zwar vor allem das Schädelskelett beteiligt. Der Schädelumfang nimmt zu, das Gesichtsskelett, vor allem die Kiefer zeigen Knochenauftreibungen. Die Knochenstruktur sieht im Röntgenbild „watteartig" aus. Aber trotzdem zeigen die histologischen Bilder von O. f. und O. def. denselben typischen Knochenumbau, sodaß Christeller die O. def. mit Recht als eine Unterform der O. f. auffassen darf.

Er teilt die O. f. nach der Quantität und Qualität des Knochenumbaues ein. Überwiegt der Knochenabbau und kommt es damit zur Volumenverminderung, so liegt die hypostotische Form vor, überwiegt der Knochenanbau, so spricht Christeller von der hyperostotischen Form. — Der Qualität nach kann der Knochenumbau porotisch sein infolge von überstürzter Osteoklasie. Im Endstadium und bei Ausheilungsformen kann es andererseits zur Eburnisation kommen, zur sklerotischen Form. — Die O. def. ist also eine hyperostotisch-porotische adulte Form der O. f.

Mit wenig Wahrscheinlichkeit wird die O. f., speziell von französischen Autoren in ursächlichen Zusammenhang mit der Lues gebracht, vor allem wegen der Veränderungen an den Tibien und am Schädel, die mit denen der Pagetschen Form manche Ähnlichkeit haben.

Eher läßt sich ein ursächlicher Zusammenhang zwischen arteriosklerotisch bedingten Ernährungsstörungen und der O. f. rechtfertigen, wie ihn Stenholm annimmt.

Daß so verschiedene Meinungen über die Beziehung der O. f. zu anderen malacischen Erkrankungen bestehen, wird zum Teil verständlich, wenn man die O. f. unter endokrinologischen Gesichtspunkten betrachtet, wozu man neuerdings neigt.

Bekanntlich beobachtet man bei der Rachitis und Osteomalacie Störungen der inneren Sekretion, vor allem in der Funktion der Epithelkörperchen und im damit verbundenen

Phosphat- und Kalkstoffwechsel. Ganz ähnliche Veränderungen findet man bei der O. f. Unklar bleibt aber auch hier, warum die genannten Störungen einmal zum Bilde der Osteomalacie bzw. Rachitis führen, das andere Mal zu einer O. f. Ebenso ist immer noch die Frage offen, welche der endokrinen Drüsen in erster Linie für die Skelettveränderungen verantwortlich zu machen ist. Eine uniglanduläre Störung kommt nicht in Frage, denn nach den neueren Forschungen zeigen die einzelnen endokrinen Organe eine innige Korrelation.

Als Tatsache, die für eine innersekretorische Verursachung der O. f. spricht, läßt sich zunächst anführen, daß Mandl einen schweren Fall von O. f. durch Entfernung eines Tumors der Epithelkörperchen zur Heilung bringen konnte [15] [16]. Bis 1931 sind in der Literatur ferner 14 Fälle von O. f. generalisata beschrieben worden, bei denen nach Entfernung vergrößerter Epithelkörperchen eine Besserung des Leidens eintrat [16]. Auch die erhöhte Ausscheidung von Kalksalzen im Harn und der vermehrte Kalkgehalt im Blut gingen im Mandl'schen Fall nach der Operation zurück.

Meyer-Borstel [17] fand sodann ein Zusammentreffen der O. f. mit Veränderungen der Schilddrüse und anderen endokrinen Störungen. In den von W. Müller [18] mitgeteilten Fällen von Wirbelveränderungen bei Störungen der Hypophysenfunktion traten Cystenbildungen an den Handwurzelknochen und Enostosen im Femur auf.

Da die meisten Cystenbildungen nichtparasitären Ursprungs der Recklinghausen'schen Krankheit zugerechnet werden, handelt es sich hier wahrscheinlich auch um ostitisch-fibröse Prozesse. Leider liegen der Arbeit nur Röntgenaufnahmen und keine histologischen Bilder bei.

Wenn man die innere Sekretion ätiologisch bei der O. f. in Betracht zieht, so muß noch die Frage erwähnt werden, ob nicht letzten Endes die Vitamine bei der O. f. eine Rolle spielen.

Neuere Forschungen haben nämlich gezeigt, daß die Vitamine in engen und mannigfaltigen Beziehungen zur

inneren Sekretion stehen und vielleicht als Vorstufen der Hormone anzusprechen sind.

Daß nun tatsächlich ein Zusammenhang zwischen den Vitaminen und der O. f. besteht, haben die Tierversuche Kollaths gezeigt, und zwar spielt das Vitamin D bei der O. f. eine Rolle.

Das Vitamin D ist das einzige Vitamin, das nicht nur bei Mangel, sondern auch bei Überdosierung krankhafte Veränderungen hervorruft. In den Kollath'schen Versuchen zeigten sich bei starker D-Hypervitaminose ostitis-fibrosa-ähnliche Bilder [2].

Angenommen, daß die O. f. eine Frage der Vitamine ist oder ein endokrinologisches Problem oder daß malacische Knochenerkrankungen zur O. f. führen, so können damit aber höchstens die generalisierten Formen der Recklinghausenschen Krankheit erklärt werden. Eine Allgemeinerkrankung für umschriebene, rein lokale Knochenherde verantwortlich zu machen, scheint jedenfalls etwas gezwungen. Das führt nun zu der Frage: Haben die generalisierte und die lokalisierte Form der O. f. entsprechend der morphologischen Übereinstimmung in den histologischen Bildern eine einheitliche Ätiologie, oder haben sie nichts miteinander zu tun?

Für eine ätiologische Verschiedenheit ist u. a. vor allem Mandl eingetreten. Nach ihm sind deutliche Unterschiede zwischen der O. f. generalisata und lokalisata in klinischer, prognostischer und therapeutischer Hinsicht vorhanden, sodaß ihm eine Trennung in zwei auch ätiologisch verschiedene Krankheitsbegriffe erforderlich erscheint.

Die isolierte O. f. tritt nämlich meist im jugendlichen Alter auf. Man hört in der Anamnese oft, daß sich die Krankheit im Anschluß an ein Trauma entwickelt hat. Sie verläuft ohne große Schmerzen und ohne den Gesamtzustand zu beeinflussen. Die Prognose ist bei der isolierten Form günstig. Eine Operation führt fast immer zur Heilung.

Die generalisierte O. f. tritt dagegen meist im höheren Alter auf. Hier geht die Erkrankung mit Beeinträchtigung des Allgemeinbefindens einher. Die Nachgiebigkeit der

Knochen und die Schmerzen bei Bewegungen lassen eine selbständige Fortbewegung schließlich nicht mehr zu. Nach langem Siechtum gehen die Patienten meist an einer interkurrenten Erkrankung zugrunde. Durch die großen Kalkausscheidungen werden die Nieren insuffizient, und die hochgradigen Thoraxverkrümmungen setzen die Vitalität und Funktionstüchtigkeit von Lungen und Herz herab. Die therapeutischen Versuche an der generalisierten O. f. sind fast ausnahmslos gescheitert. Häufig findet man auch bei der O. f. generalisata Veränderungen der Epithelkörperchen, während diese bei der lokalisierten Form fehlen. Mit Rücksicht auf alle diese Verschiedenheiten stellt Mandl, wie bereits erwähnt, die generalisierte Form in pathogenetische Beziehung zu den Nebenschilddrüsen. Für die lokalisierte Form nimmt er dagegen ursächlich ein Markhämatom an, das — vielleicht bei verzögerter Blutgerinnung — die umschriebene Knochenveränderung hervorruft.

Für die Zusammengehörigkeit beider Erkrankungen haben sich u. a. ausgesprochen M. B. Schmidt, Meyer-Borstel und Looser.

Meyer-Borstel fand nicht nur bei der generalisierten O. f., sondern auch bei mehreren Fällen einer O. f. lokalisata ein Struma und einmal eine Störung der Hypophyse. Er hält das nicht für ein zufälliges Zusammentreffen, sondern mißt den Störungen der inneren Sekretion eine ursächliche Bedeutung bei.

Looser vertritt die Ansicht, daß die generalisierte wie die lokalisierte Form mechanisch bedingte Knochenveränderungen sind. Der Unterschied besteht nur darin, daß die generalisierte O. f. bei einer schon bestehenden Skeletterkrankung auftritt, während die isolierte Form an gesunden Knochen meist jugendlicher Individuen zur Ausbildung kommt, bei denen der Knochen noch nicht völlig verkalkt und gefestigt ist und daher einem Trauma ähnlich geringen Widerstand bietet wie ein malacischer Knochen.

Gegen eine Trennung der beiden Krankheitsformen spricht auch der Nachweis von Übergängen aus der

lokalisierten in die generalisierte O. f. Meyer-Borstel fand bei einem Fall die Entwicklung einer lokalisierten in eine schwere generalisierte Form, bei einem anderen Falle beobachtete er, daß sich eine zunächst auf einen Knochen beschränkte O. f. allmählich auf mehrere Knochen ausdehnte. Allerdings könnte man einwenden, daß Initialherde einer allgemeinen O. f. vielleicht nicht röntgenologisch, sondern nur mikroskopisch erfaßt werden können, und das Bild einer lokalisierten O. f. nur vorgetäuscht war.

Es wurde auch schon angezweifelt, ob es überhaupt eine rein isolierte O. f. gibt oder ob nicht jede lokalisierte Form in eine generalisierte übergeht. Schmorl und Gerlach haben sich aber mit Sicherheit für das Vorkommen einer auf einen einzigen Knochen beschränkten O. f. ausgesprochen.

Wenn nun auch die Ätiologie der O. f. generalisata und lokalisata noch umstritten ist, so ist sich doch die Wissenschaft darin einig, daß die bei beiden Formen vorkommenden Cysten und braunen Tumoren histologisch gleichartige Bildungen sind. Sie treten bei der generalisierten O. f. multipel auf und sind ein wesentlicher Bestandteil der pathologischen Vorgänge; bei der lokalisierten O. f. bilden sie die eigentliche krankhafte Veränderung.

Ihr Lieblingssitz sind die Röhrenknochen, sie treten aber auch an anderen Abschnitten des Skeletts auf. Die isolierten ostitisch-fibrösen Herde an den Schädelknochen kommen meist an ganz bestimmten Stellen vor. Tonndorf kommt zu folgender Gruppeneinteilung (zit. n. Spring.) [24]

1. Fälle, bei denen der ostitisch-fibröse Herd in Gegend der Schläfe liegt. (Stirnbein, Jochbein, Schläfenbein),

2. Fälle, in denen die Kiefer (Oberkiefer, Unterkiefer) befallen sind,

3. Fälle, bei denen Schläfengegend und Kiefer erkrankt sind.

Die Cysten der O. f. sind Hohlräume, die keine epitheliale Auskleidung haben wie etwa follikuläre oder fungöse Zahncysten. Sie sind mit Blut oder serös-fibrinöser Flüssigkeit gefüllt.

Die braunen Tumoren bestehen aus fibrösem Gewebe mit mehr oder weniger reichlichem Blutpigment und zahlreichen Riesenzellen. Sie enthalten meist eine große Anzahl kleinerer und größerer Bluträume. Als Charakteristikum gehört zu den braunen Tumoren das Auftreten von Osteoid.

Die Ätiologie der braunen Tumoren ist trotz zahlreicher Arbeiten hierüber noch nicht vollkommen geklärt.

Ein großer Teil der Autoren — Looser, Konjetzny, Pommer u. a. — führt die Bildungen auf traumatische Markblutungen zurück. Die Blutung wirkt als Reiz auf die Umgebung. Es kommt zur Gewebswucherung mit reichlich Riesenzellen, die die Blutungen resorbieren sollen.

Nach den Untersuchungen Siegmunds dagegen haben die Riesenzellen mit der Resorption von Blutungen nichts zu tun. Der Reichtum an Blutkörperchen ist bedingt durch die zelluläre Auflösung der Gefäßwandungen. Die braunen Tumoren sind nach ihm ein spezifisches Resorptionsgewebe, das auftritt, wenn der Knochen durch irgendwelche Einflüsse abbaureif geworden ist. Der primäre Anlaß für die Entstehung der Riesenzellen ist das Angebot abbaubedürftigen, dem Knochen entstammenden Materials.

Das Resorptionsgewebe entwickelt sich aus einem blutführenden, mesenchymalen Zellnetz, aus dem sich Riesenzellen ausdifferenzieren. Ist das geschädigte Material abgebaut, so erfolgt allmählich, ähnlich wie bei der Narbenbildung, eine Umwandlung in zellärmeres fibrilläres Gewebe, aus dem die Riesenzellen schwinden. Es kann jetzt in dem spezifisch aktivierten Gewebe zur Entwicklung von Knochen kommen.

In der Kieferchirurgie ist von besonderem Interesse die Epulis, die schon von v. Recklinghausen zur O. f. gerechnet wurde und auch von Siegmund und Weber u. a. unter die braunen Tumoren eingeordnet wird. Andererseits hat sich in neuester Zeit Renner [19] gegen eine zu allgemeine Fassung des Begriffes „O. f." gewandt.

Unter Epulis im weiteren Sinne versteht man alle entzündlichen und blastomatösen Wucherungen am Kiefer. Zur O. f. gehören aber nur die Riesenzellepuliden, die histologisch das gleiche Verhalten wie die braunen Tumoren zeigen und keine echten Blastome sind. Renner grenzt die braunen Tumoren noch enger gegen die Epuliden ab. Er rechnet zur O. f. nur die intraossösen Formen der Epulis, während er die riesenzellhaltigen Granulome, die dem Kiefer nur oberflächlich aufsitzen, in eine besondere Gruppe einordnet. —

Die Knochenschädigung und die Abbaureife, die Siegmund als Ursache der braunen Tumoren annimmt, kann am Kiefer durch die verschiedensten Ursachen zustande kommen.

Eine Riesenzellepulis, die je nach der Zeit ihres Bestehens weichere oder derbere Konsistenz hat, entwickelt sich häufig in der Umgebung von tiefzerstörten Zähnen und Wurzelresten. Man nimmt an, daß der mechanische Reiz, den ihre scharfen Ränder auf die Umgebung ausüben, zur Bildung der Epulis anregt. Die traumatische Entzündung, die der chronische Reiz unterhält, muß in der Mundhöhle und speziell in der Umgebung kariöser Zähne zugleich eine bakterielle Entzündung werden. Es ist nicht denkbar, daß die entzündlichen Veränderungen sich auf die Dauer auf die Weichteile beschränken können. Sie werden auch auf den Knochen übergreifen; dadurch wird er in seiner Vitalität geschwächt und abbaureif.

Daß epulisähnliches Gewebe auch bei bakterieller Knochenschädigung auftreten kann, zeigt der von Haslhofer mitgeteilte Fall [7]. Er fand bei einer chronischen Osteomyelitis des Kiefers eine fibröse Umwandlung des Knochenmarks und riesenzellhaltiges Gewebe. — Hierher gehören auch die Riesenzellepuliden bei Wurzelgranulomen.

Wenn sich andererseits braune Tumoren gelegentlich nach forcierten Extraktionen oder sonstigen traumatischen Läsionen und Blutungen bilden, so muß man aber immer eine dadurch hervorgerufene Knochengewebsdystrophie als

die eigentliche Ursache der O. f. ansprechen, was mit der Ansicht Siegmunds übereinstimmt.

Warum nun das Resorptionsgewebe in manchen Fällen in solchem Übermaße gebildet wird, ist noch nicht recht geklärt. Siegmund nimmt als Ursache besonders stürmisch verlaufende Abbauvorgänge an. Konjetzny hält die braunen Tumoren für „regenerative Fehl- und Überschußbildungen etwa dem Keloid vergleichbar, die auf der Basis bestimmter Schädigung des Knochens bzw. des Knochenmarks, bestimmter Gewebsdisposition und sicher auch ganz bestimmter örtlicher Verhältnisse sich entwickeln."

Was nun die Pathogenese der Cysten bei der O. f. anlangt, so hat man dazu sich auch noch nicht einheitlich geäußert.

Der eine Teil der Autoren führt sie ähnlich wie die braunen Tumoren auf traumatische Markblutungen zurück, da ihr Inhalt meist aus Blut oder seinen Rückständen, ausgelaugten Blutkörperchen, Fibrinresten und eisenhaltigem Pigment besteht. Pommer erklärt die Cystenbildung in folgender Weise:

Die Blutung kann zur Hämatombildung führen. Da die umgebende Knochenkapsel nicht nachgiebig ist, muß in dem Hämatom ein bestimmter Druck herrschen. Dadurch kommt es am Rande zur fortschreitenden Usur des Knochens, zumal der Druck durch Exsudation in den Hohlraum noch gesteigert wird. Bei der besonderen Anordnung der Gefäße im Knochen, führt diese Druckwirkung zu Zirkulationsstörungen, die vor allem mit venöser Stauung einhergehen. Die prallgefüllten Gefäße rufen eine osteoklastische Erweiterung der Havers'schen Kanäle hervor. Es entstehen Resorptionsräume, die mit gefäßreichem Gewebe gefüllt sind, das leicht zu weiteren Blutungen bei kleinen Traumen oder auch bereits bei physiologischer Beanspruchung des Knochens Anlaß gibt. Nun spielt sich derselbe Vorgang von neuem ab, und es entstehen allmählich große cystische Hohlräume.

Nach anderen Autoren entstehen die Cysten nicht durch Blutungen, sondern durch Einschmelzung des neugebildeten fibrösen Gewebes der braunen Tumoren.

Lange Zeit hatte man die braunen Tumoren für echte Riesenzellsarkome gehalten, die Cysten für erweichte Chondrome oder Sarkome. Man gab aber diesen Bildungen eine besondere Stellung unter den Geschwülsten, da ihre besondere Gutartigkeit bekannt war. Sie zeigten kein infiltrierendes Wachstum, bildeten keine Metastasen und hatten geringe Neigung zu recidivieren. Auch im histologischen Bilde vermißt man den eigentlichen Blastomcharakter. Lubarsch hat das als erster durch seine mikroskopischen Untersuchungen bewiesen, und seine Befunde sind in zahlreichen Arbeiten bestätigt worden.

Durch den großen Zellreichtum haben die braunen Tumoren zunächst große Ähnlichkeit mit Sarkomen, jedoch findet sich nirgends die Spur von Polimorphie der Zellen, die für echte Sarkome charakteristisch sind. Tripolare, vier-, sechsteilige oder asymmetrische Mitosen fehlen. Hyperchromasie, Chromatinverklumpungen sind nirgends zu sehen. Gegen den Sarkomcharakter spricht auch der kontinuierliche Übergang von zellreichen Partien mit wenig Interzellularsubstanz in zellärmeres, fibröses Gewebe. Die Bindegewebsfasern laufen nicht wirr durcheinander wie z. B. bei einem Fibrosarkom, sondern zeigen oft deutlich einen zweckgerichteten Verlauf. Der Nachweis, daß die Riesenzellen als verpuffte Endothelsprossen aufzufassen sind, hat die nichtblastomatöse Natur der O. f. sichergestellt. Schließlich ist noch die spontane Ausheilung der braunen Tumoren, die gelegentlich beobachtet wird, ein wichtiges Argument gegen den Blastomcharakter.

In ganz wenigen Fällen ist allerdings bei der histologischen Untersuchung — worauf erst kürzlich Renner hingewiesen hat — ein brauner Tumor von einem Sarkom nicht zu unterscheiden.

Es gibt also Fälle, bei denen der klinische Verlauf die Diagnose „O. f." stellen läßt, während das histologische

Bild ein sarkomatöses Verhalten zeigt. Andererseits kann aber eine histologisch einwandfrei erwiesene O. f. in seltenen Fällen sarkomatös degenerieren.

In neuerer Zeit sind solche malignen Entartungen mehrfach beobachtet worden.

Meyer-Borstel berichtet von drei Fällen, bei denen sich ein Übergang einer O. f. in ein Sarkom fand. Bei einem dieser Patienten kam es zur Metastasenbildung in den Lungen. Fromme berichtet ähnliches. Speiser sah bei einer O. def., die seit sieben Jahren in ärztlicher Kontrolle stand, im Anschluß an ein Trauma die Entwicklung eines Sarkoms aus einem Herd der O. def. Der Patient ging an multiplen Lungenmetastasen zugrunde. Bei der Sektion fand sich an allen Stellen, die von O. def. befallen waren, Sarkomgewebe. Er führt sechs weitere Fälle aus der Literatur an, bei denen eine sarkomatöse Entartung bei O. def. sicher ist. Nach ihm treten die Sarkome im Zusammenhang mit O. def. etwa dreißigmal häufiger auf, als man es sonst nach der Statistik erwarten dürfte [20].

Von einer Sarkomentwicklung auf dem Boden einer Epulis berichtet Hilbrig: Ein erbsengroßes Knötchen am Gingivarande wurde exstirpiert. Die histologische Untersuchung ergab einwandfrei eine Epulis mit fibromatösem Charakter. Nach drei Wochen hatte sich ein Recidiv gebildet. Die Probeexcision ließ die Diagnose „sarcoma gigantocellulare" stellen. Nach weiteren vierzehn Tagen kam die Patientin ad exitum [10].

Die Tatsachen legen die Vermutung nahe, die schon Konjetzny erörtert hat, ob nicht bei den Sarkomen ähnlich wie bei den Carcinomen krankhafte Vorgänge und Zustände im Gewebe den Boden für die Entstehung eines malignen Tumors bereiten können. Speiser ist der Überzeugung, daß „die O. def. und die ihr verwandten Leiden präsarkomatöse Krankheiten darstellen. Unter gewissen, sehr seltenen Bedingungen, deren Natur uns nicht bekannt ist, erfolgt die maligne Degeneration."

Über die Spontanheilung und die Behandlung der O. f. wäre folgendes zu sagen: Die Cysten und braunen Tumoren heilen gelegentlich ohne jede therapeutische Maßnahme aus. Es kommt offenbar aber nicht allzu häufig vor, und ist daher oft angezweifelt worden. Es liegen aber ganz eindeutige Befunde in dieser Hinsicht vor. Meyer-Borstel konnte an Hand von Röntgenbildern zeigen, daß cystische Aufhellungsherde verschwanden und an ihrer Stelle sich später normaler Knochen oder eine umschriebene Sklerosierung fand. Willich hat einen Fall von generalisierter O. f. veröffentlicht, bei dem die Krankheit lange Jahre bestanden hatte und schließlich in Heilung überging [25]. Es handelte sich auch hier nicht nur um eine bindegewebige Umwandlung, sondern um Verknöcherung. Gerlach konnte demgegenüber nur eine Heilung „per defectum", d. h. durch Bindegewebsbildung nachweisen. — Wenn einzelne Herde spontan zur Ausheilung kommen, so können aber andere noch in floridem Stadium weiterbestehen, sodaß es wieder den Anschein hat, daß die einzelnen Herde unabhängig voneinander sind und nichts mit einer Allgemeinerkrankung zu tun haben.

Bei der therapeutischen Beeinflussung der O. f. muß man zwischen der generalisierten und der lokalisierten Form unterscheiden.

Bei der O. f. generalisata haben die Erfolge Mandls einen neuen Weg gezeigt. Allerdings sind die Erfahrungen in dieser Richtung noch zu gering, um allgemeingültige Regeln aufstellen zu können. Die öfter angewandte Kalk- und Phosphorfütterung hat nur ganz vereinzelte Erfolge zu verzeichnen. Ähnliches ist von der konservativ gebrauchten Röntgentherapie zu sagen. Die operative Behandlung hat bisher die meiste Aussicht auf Besserung des Leidens gehabt, allerdings ist sie oft wegen Anzahl und Lokalisation der Herde bei der generalisierten O. f. nicht anwendbar.

Bei der lokalisierten Form kommt immer in erster Linie die chirurgische Beseitigung des Tumors in Frage. Uneinheitlich sind die Meinungen darüber, ob mehr oder weniger radikal vorgegangen werden muß. Aus den Berichten kann

man entnehmen, daß die verschiedenen Fälle auf einheitliche operative Behandlung nicht in gleicher Weise ansprechen. Bei manchen Fällen trat Ausheilung nach unvollständiger Entfernung der Tumormassen ein, bei anderen bildeten sich Regenerate, die rasches Wachstum wie echte Blastome zeigten. Wenn man in einer Knochenschädigung die Ursache der O. f. sieht, so muß man annehmen, daß eine Recidivbildung mit Sicherheit verhindert werden kann, wenn alles abbaureife Gewebe mit entfernt wird. Daher muß eine gründliche Auskratzung vorgenommen werden. Sie wird aber auch fast immer genügen. Nach den Forderungen der meisten Autoren muß eine Kontinuitätsunterbrechung auch bei großer Ausdehnung des Herdes der äußerste Eingriff bleiben. Die früher geübten Amputationen und Exartikulationen werden unbedingt abgelehnt.

Zur Unterstützung des Heilungsprozesses und um eine Recidivierung auszuschließen, wird von einigen Autoren Röntgenbestrahlung empfohlen. Nach Gerlach kommen dadurch die Abbauvorgänge im Knochen zum Stillstand, allerdings wird auch die Neubildung von Knochen stark gehemmt, sodaß nur ein derbes, schwartiges Gewebe gebildet wird. Im Gegensatz hierzu steht die Ansicht Boraks. Er empfiehlt die örtliche Bestrahlung der Knochenherde nach der Operation, da die Verkalkung derselben durch diese Maßnahme jedenfalls beschleunigt wird. (zit. n. Mandl.)

Über das Verhalten der Zähne bei O. f. der Kiefer liegen nur wenige Beobachtungen vor. Häupl konnte Pulpaveränderungen feststellen, vor allem Hyperämie, Hämorrhagien und ausgedehnte Resorptionen an der Wurzel. P. Fischer berichtet von Untersuchungen an Affen, bei denen er Störungen der Dentition fand. Der Zahndurchbruch war verzögert, und die Zähne zeigten Hypoplasien [3].

Im folgenden soll über drei Fälle von isolierten braunen Tumoren am Unterkiefer berichtet werden. Zunächst wird einiges aus den Krankenblättern mitgeteilt:

Fall 1. Gerhard O., 13 Jahre alt. Aufnahme 6. 2. 1933. Vater starb an Epilepsie, Mutter und ein

Bruder sind gesund. Pat. selbst war vorher immer gesund. — Mitte Januar 1933 bemerkte er eine Schwellung am rechten Unterkiefer, die immer stärker wurde. Gleichzeitig schwollen die Drüsen am Hals an.

Status: Pat. im mittleren Ernährungszustand. Haut blaß, Schleimhäute mäßig durchblutet, keine allgemeine Drüsenschwellung, keine Oedeme. Innere Organe, Reflexe o. B.

Lokalbefund: In der Mundhöhle befindet sich am rechten Unterkiefer in der Gegend der Molaren und Prämolaren eine etwa kastaniengroße Geschwulst von rötlicher Farbe. Die Oberfläche ist leicht ulceriert. Die Schwellung sitzt dem Unterkiefer fest und unverschieblich auf. Die Kontinuität der Zahnreihe ist unterbrochen. Die hinteren Zähne sind nach der Mitte, die vorne stehenden seitwärts abgedrängt. Am rechten Kieferwinkel ist ein walnußgroßes Drüsenpaket zu fühlen, welches die Haut vorbuckelt und aus indolenten, harten Drüsen besteht.

Röntgenbefund: Frontalaufnahme: M_1 und vor allem P_2 sind stark nach innen, P_1 nach außen geneigt. C und I_2 sind mit der Wurzel mesialwärts gedrängt. Zwischen C und P_1 ist eine querfingerbreite Lücke vorhanden. Seitenaufnahme: M_2 steht im Durchbruch. P_2 hat die Okklusionsebene noch nicht erreicht. P_1 steht deutlich bukkal vom Antagonisten. Zwischen P_1 und C ist eine breite Lücke erkennbar. Im Röntgennegativ sieht man im Knochen eine überhaselnußgroße Verschattung. Nach der Basis mandibulae zu ist die Grenze leicht verwischt, während sie mesial deutlicher ist. Von einer Knochenzeichnung ist innerhalb der Verschattung nichts zu sehen. Die Wurzeln von P_1 und der mesiale Teil von P_2 liegen im Bereich des Knochenherdes. Die Probeexcision ergab das histologische Bild einer typischen Epulis.

Das mikroskopische Bild der Halsdrüse zeigte Riesenzellen, massenhafte Verkäsungsherde, daneben verkalkte Partien. Diagnose: Tbc. caseosa calcificat. Operationsbericht (17. 2. 1933) Doppelseitige Mandibularisanaesthesie. Von einer Infiltration des eigentlichen Operationsgebietes wird Abstand genommen, da man eine Verwischung der Tumorgrenzen befürchtet. Es wird nunmehr der sichtbare Tumor an der rechten Unterkieferhälfte von der Labialseite her umschnitten und in seinem Hauptteil ausgerottet. Das geht sehr leicht, da der Knochen an dieser Stelle ziemlich macceriert ist. Vorher sind die beiden rechten Schneidezähne und der Eckzahn extrahiert worden; sie sind sämtlich stark gelockert. Später wird am hinteren Ende des Tumors noch die Extraktion von P_1 und P_2 vorgenommen, die ebenfalls sehr gelockert sind. Nach der Entfernung des Tumors ist zunächst die Übersicht durch lebhafte Blutung behindert. Nachdem sie durch mehrfache Tamponade beherrscht ist, gelingt es, den nötigen Überblick zu gewinnen und nachträglich noch alles das an Gewebe und Knochen zu entfernen, was verdächtig erscheint. Der Unterkiefer wird in seiner Kontinuität nicht unterbrochen, vielmehr bleibt unten eine breite solide Knochenspange stehen. Es erfolgte glatte Heilung.

Der genaue histologische Befund des Tumors und der Zähne ist folgender: Das Epithel ist aufgelockert und zeigt Desquamation der obersten Lagen. An einer Stelle ist die Schleimhaut ulceriert. Die Submucosa ist mit Rundzellen infiltriert. Das darunter liegende eigentliche Tumorgewebe besteht aus einem Spindelzellgrundgewebe mit eingestreuten Riesenzellen. Der Kapillarreichtum und große sinusartige Bluträume fallen auf. In manchen Teilen ist das Gewebe ein feines, lockeres Maschenwerk, das mit roten Blutkörperchen durchsetzt ist. Die Begrenzung der Blutungsherde bilden gelegentlich endothelartig angeordnete Spindelzellen. Die besonderen Beziehungen der Riesenzellen zum Gefäßsystem

Abb. 1. Resorption mit Riesenzellen am Zahn.



Abb. 2. Riesenzellengewebe bis nahe an den Zahn gewuchert, cystische Hohlräume im Knochen.

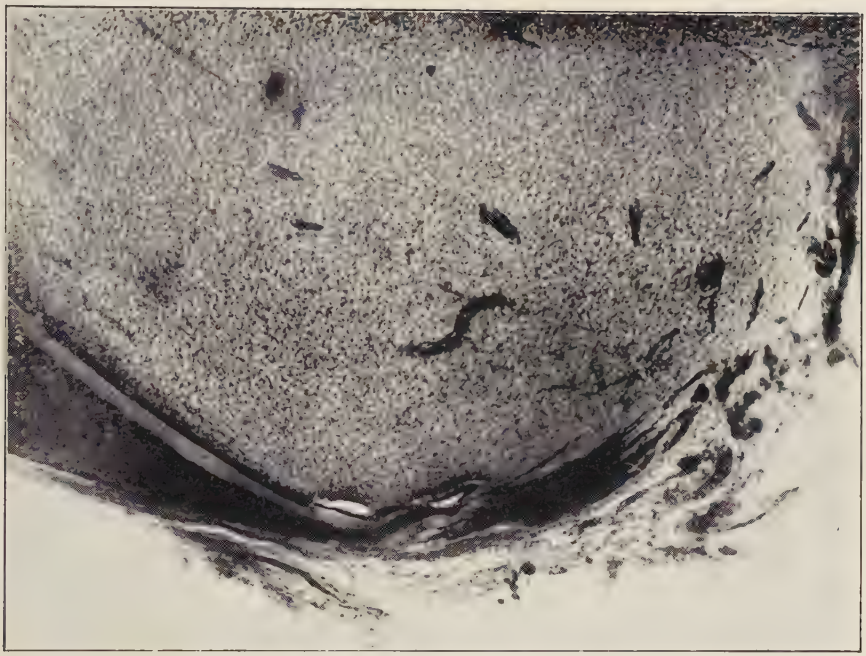

Abb. 3 Am Eingang der Pulpa ein blutdurchsetzter Gewebszug.

treten gut hervor. Sie liegen der Kapillarwand dicht an und bilden einen Teil von ihr; sie wölben sich knospen- oder kissenartig gegen das Lumen vor, oder sie liegen mitten im Gefäß und verschließen es fast. Ein Übergang dieser zellreichen Partien in ein zellärmeres Gewebe ist in einzelnen Gebieten zu beobachten. Es treten mehr Fibrillen auf, die in dichten Zügen angeordnet sind, und die Riesenzellen werden spärlich. Das ganze Gewebe zeigt geringe Rundzelleninfiltration.

Von Zähnen gelangten ein Schneidezahn, der Eckzahn und die beiden Prämolaren zur Untersuchung.

Die Pulpa des Schneidezahnes weist degenerative Veränderungen auf. Die Odontoblasten zeigen Vakuolenbildung. Die Gefäße der Pulpa sind prall gefüllt. Im apikalen Drittel des Wurzelkanals ist das Dentin abgebaut, sodaß mehrere ziemlich tiefe Buchten entstehen. Am Apex ist das Zement und teilweise das Dentin an kleinen, umschriebenen Stellen resorbiert.

Die Eckzahnpulpa bietet ähnliche Befunde. Die Odontoblasten sind vakuolär degeneriert, die Gefäße sind hyperämisch. Der Periodontalraum ist verbreitert. Die Wurzeloberfläche weist in den verschiedensten Abschnitten tiefe Lakunen auf. Das Zement ist oft bis weit in das Dentin hinein abgebaut. In der Wurzelhaut sind eine Menge großer Blutungsherde festzustellen, sie sind aber möglicherweise intra operationem entstanden.

Die Pulpa des einen Prämolaren, wahrscheinlich P_1, zeigt ausgedehnte Hämorrhagien, die teilweise bis an die Dentinkanälchen reichen. Die Odontoblasten sind in manchen Abschnitten degeneriert. Die Wurzel zeigt in ausgedehntem Maße Resorptionserscheinungen. (Abbildung 1). Oft sieht man an der Abbauzone einen dichten Besatz von Riesenzellen, ein Zeichen, daß die Resorption noch voll im Gange ist. Die Wurzelhaut ist von Hämorrhagien ganz durchsetzt. — Hier kann man mit Sicherheit annehmen, daß sie nicht künstlich erzeugt sind, da sie mitten in zusammenhängenden, größeren Gewebsstücken liegen. — Die Gefäße

im Periodontium sind erweitert. Der angrenzende Knochen ist zum großen Teil resorbiert. Große cystische Hohlräume sind hier zu erkennen. Manche sind mit zusammengesinterten Blutkörperchen gefüllt. Bei anderen ist der Inhalt größtenteils ausgefallen, man kann aber an den Rückständen erkennen, daß sie ebenfalls als Blutcysten zu deuten sind. Die wenigen Markräume, die noch vorhanden sind, enthalten lockeres, fibröses Gewebe. An einigen Stellen ist das riesenzellhaltige Gewebe des braunen Tumors bis dicht an den Zahn herangewuchert. (Abb. 2.) An den entsprechenden Abschnitten sind an der Wurzeloberfläche große, flächenhafte Resorptionen zu erkennen. Das Epithel der Gingiva ist in der nahen Umgebung des Zahnes in langen Zapfen nach der Tiefe gewuchert.

Der andere Prämolar, wahrscheinlich P_2, zeigt im wesentlichen die gleichen Befunde wie die anderen Zähne, vor allem wieder ausgedehnte Resorptionen von Zement und Dentin.

Fall 2. Heinz J., 10 Jahre alt. Aufnahme: 4. 10. 32. Familienanamnese o. B. — Pat. ist — von den üblichen Kinderkrankheiten abgesehen — immer gesund gewesen.

Am 5. September 1932 bekam der Pat. einen Schlag mit einem Gummiball an den rechten Unterkiefer in der Gegend des Eckzahnes. An dieser Stelle trat am nächsten Tage eine Schwellung auf, die allmählich wieder zurückging. Nach 14 Tagen nahm die Schwellung wieder zu. Sie war auf Druck nicht schmerzhaft. Die Vorwölbung dehnte sich immer mehr aus, sodaß ein Zahnarzt aufgesucht wurde, der eine Incision vornahm. Es soll sich dabei nur Blut entleert haben. Er überwies darauf am 4. 10., also vier Wochen nach erfolgtem Trauma, den Patienten an die zahnärztliche Universitätsklinik in Breslau.

Status: Guter Ernährungszustand. Haut gut durchblutet.

Lokalbefund: Äußerlich fällt eine Schwellung im rechten Unterkiefer auf. Der Hauptsitz ist im Bereich von P_1 und P_2. Sie erreicht fast die Größe eines Hühnereies. Die Grenzen sind verstrichen, die Haut und Oberflächenbeschaffenheit ist normal. Die Haut ist über der Schwellung verschieblich, die Schwellung aber nicht über der knöchernen Unterlage. Erhöhte Temperatur und Schmerzhaftigkeit sind nicht vorhanden. Die Lymphdrüsen sind nicht beteiligt. Intraoral reicht die Schwellung bis zum rechten mittleren Schneidezahn, distal bis zum ersten Molaren, nach unten bis zur Basis mandibulae, nach oben ein bis zwei Millimeter vom Zahnfleischrand entfernt. Die Geschwulst, von bläulich-roter Farbe, fühlt sich in der Mitte weich, nach den Grenzen zu derber an. Bei dem Pat. handelt es sich um ein Wechselgebiß. Im rechten Unterkiefer stehen die beiden Schneidezähne, der erste Prämolar und der erste Molar. Der Eckzahn und der zweite Prämolar stehen im Durchbruch. Durch die Schwellung sind der Eckzahn und die beiden Prämolaren etwas verdrängt und gelockert.

Röntgenbefund: M_1, P_2, P_1 und ein Teil von C sind auf dem Film zu erkennen. Zwischen C und P_1 ist die Kontinuität der Zahnreihe durch eine etwa 4—5 mm breite Lücke unterbrochen. Während das Spongiosageflecht um M_1 sich gut abhebt, befindet sich unterhalb der Wurzelspitzen von P_2 und P_1 eine ausgedehnte Verschattung, die mesial noch zunimmt und breiter wird und bis an C heranreicht. In der Lücke zwischen C und P_1 ist kaum noch irgendeine Knochenzeichnung zu erkennen. Der Periodontalraum um die beiden Prämolaren und den Eckzahn ist stark verbreitert. Die Aufhellung durch die Kompakta der Alveole ist vollkommen verschwunden.

Die Probeexcision ergab eine Ostitis fibrosa im histologischen Bilde.

Operationsbericht: (14. 10. 1932). Es wird ein Bogenschnitt im rechten Unterkiefer vom mittleren Schneidezahn nach oben geführt bis zum ersten Prämolaren, die Schleimhaut vorsichtig mit dem Raspatorium von den nunmehr deutlich sichtbaren dunkelrot-bräunlichen, leicht blutenden Geschwulstmassen abpräpariert. Sie haben die Größe einer Walnuß und hängen in ihren einzelnen Teilen fest zusammen. Mit dem Partsch'schen Cystenlöffel läßt sich der Tumor leicht im ganzen von seiner knöchernen Unterlage loslösen. Einzelne kleine Tumorstränge haben sich nach vorn bis zu den Schneidezähnen, nach hinten bis zu M_1 vorgeschoben und werden mit dem scharfen Löffel entfernt. Die Zähne bleiben erhalten. Nach 3 Wochen trat wieder eine deutliche Schwellung im rechten Unterkiefer auf, die ungefähr die Größe der früheren Vorwölbung erreichte. Aus der schmalen Öffnung des Operationsgebietes traten wieder dunkle Tumormassen hervor. Es handelt sich um ein Recidiv.

Bei der zweiten Operation (11. 11. 32.) wird von der Öffnung der früheren Operationswunde der Schnitt nach vorn bis zum mittleren Schneidezahn im Bogen geführt, nach hinten gradlinig bis zum ersten Molaren. Der Knochen ist bis nahe an die Mittellinie und bis zur Molarengegend mit schwammigen, sehr weichen, kleinen, braunen Tumoren ausgefüllt. Der Prozeß hat sich weit über die Grenzen bei der ersten Operation ausgedehnt. Um die Tumormassen restlos zu entfernen, müssen der Eckzahn und die beiden Prämolaren extrahiert werden, da ihre Wurzeln in das Operationsgebiet hineinragen und hinter ihnen lingualwärts noch Geschwulstmassen sichtbar werden. Nachdem alle Tumorteile entfernt sind, sieht man eine Knochenhöhle, die sich unterhalb der Wurzelspitzen der Schneidezähne bis zur Basis mandibulae, distal bis zum ersten Molaren ausdehnt. Lingual bleibt nur eine dünne Knochenspange stehen,

die in der Gegend von P_1 eine pfennigstückgroße Perforation aufweist.

Bis jetzt hat sich kein Recidiv gebildet, die Heilung ging glatt von statten.

Das histologische Bild des bei der ersten Operation entfernten Tumors gleicht dem des Recidivs. Der Befund ist im wesentlichen der gleiche wie bei Fall 1. Das Grundgewebe besteht aus gleichmäßig gebauten Spindelzellen. Hierin eingelagert sind Riesenzellen mit mittelständigen Kernen, die chromatinreicher als die Spindelzellkerne sind. Pigmentablagerungen, große und kleine Bluträume und ein osteoides Geflecht nach dem Rande des Tumors zu vervollständigen die charakteristischen Merkmale der braunen Tumoren.

Der histologische Befund der Zähne ist folgender: Die Eckzahnpulpa zeigt regressive Veränderungen. Die Odontoblasten sind vakuolär degeneriert und der Zellgehalt der Pulpa ist verringert. Das Periodontium ist an vielen Stellen verbreitert. An den Knochenbälkchen kann man An- und Abbauerscheinungen nachweisen. Die Spongiosamaschen haben oft an der einen Seite osteoide Säume mit einem dichten Besatz spindeliger Osteoblasten, während auf der anderen Seite Riesenzellen osteoklastisch tätig sind. Der Pulpabefund von P_1 gleicht dem vorhergehenden. — Wichtig ist hier, daß das Riesenzellengewebe des braunen Tumors an einigen Stellen fast das Zement berührt. Der Knochen ist wieder in großem Umfange abgebaut. An der Wurzel sind nur kleine Resorptionsherde nachzuweisen. Das histologische Bild von P_2 ist das gleiche wie von C und P_1.

Fall 3. Walter W., 10 Jahre alt. Aufnahme: 18. 10. 1932. Nach den Angaben des Vaters sind die Milchzähne seines Kindes schlecht geworden und entfernt worden bis auf eine Wurzel im Bereich des rechten unteren Eckzahnes. Anfang November 1931 bemerkte er an dieser Stelle eine Schwellung von der Größe einer kleinen Kirsche, die excidiert wurde, aber sich im Februar 1932 wieder bildete, diesmal noch größer als das erste Mal. Die Geschwulst

wurde erneut ausgekratzt, dabei auch die Wurzel des Milcheckzahnes entfernt, aber im Herbst 1932 trat sie wiederum auf. Da der behandelnde Zahnarzt fürchtete, es handele sich um einen bösartigen Tumor, wurde das Kind an das zahnärztliche Universitätsinstitut überwiesen.

Lokalbefund: Äußerlich fällt hauptsächlich im Bereich der rechten Mundwinkellinie eine rundliche Schwellung auf, die nach der Medianlinie sich noch etwas über die Mittellinie ausdehnt, nach unten bis zur Basis mandibulae, nach oben bis zur Mundwinkel — Ohrläppchenlinie und nach rückwärts bis zur Gegend des zweiten unteren Milchmolaren. Die Schwellung ist verhältnismäßig flach, die Grenzen sind verstrichen, die Hautfarbe weicht nicht von der Norm ab. Nach Abziehen der Unterlippe sieht man eine Verdickung am Alveolarfortsatz im Bereich des Eckzahnes. An dieser Stelle wölbt sich, wie aus einer schlechtverheilten Extraktionswunde herausragend, ein kirschkerngroßer Pfropf heraus. Er ist gegen die Schleimhaut gut abgesetzt, von bläulichroter Farbe und leicht höckeriger Oberfläche. Auf der Höhe des Alveolarkammes fühlt sich die Schwellung mehr prall-elastisch an, nach den Rändern zu wird sie derber bis zu Knochenhärte. Druckempfindlichkeit besteht nur in nennenswertem Maße in der Gegend der früheren Operationswunde.

Röntgenbefund: Die beiden Schneidezähne, der durchbrechende Eckzahn und der erste Prämolar sind zu erkennen. Um den Eckzahn sieht man im Röntgennegativ eine ausgedehnte Verschattung. Der Zahnkeim liegt innerhalb dieses Herdes.

Operationsbericht: Die Schleimhaut wird abpräpariert und die dann sichtbaren Geschwulstmassen, die keinen sehr festen Zusammenhang zeigen, mit dem Partsch'schen Cystenlöffel entfernt. Der Zahnkeim von C ragt in das fibröse Gewebe hinein,

eine restlose Beseitigung des Tumors läßt sich nicht unter Erhaltung des Caninus durchführen. Er wird daher mit seinem Weichteilbett, das fest mit den Geschwulstmassen zusammenhängt, herausgeschält.

Das histologische Bild zeigt wieder einen typischen braunen Tumor. Das Mundschleimhautepithel, das den Tumor bedeckt, zeigt Proliferationserscheinungen. Es ist in fingerförmigen Zapfen nach der Tiefe gedrungen. In dem Gewebe verstreut liegt reichlich Blutpigment abgelagert. Einzelne Bezirke fallen durch ihr netzartig durchbrochenes Gewebe auf. Hier sind besonders viele Riesenzellen, die scheinbar nur mit feinen Protoplasmafäden mit der Umgebung verbunden sind, sonst aber frei in einem Hohlraum liegen.

Der bei der Operation entfernte Zahnkeim zeigt Hyperämie, die über das physiologische Maß der Gefäßfülle bei der Zahnentwicklung hinausgeht. Vereinzelte kleine Blutungsherde in der Pulpa sind nachzuweisen. An dem breiten Foramen apicale liegt ein durch Blutungen bräunlich gefärbter Gewebszug. (Abb. 3.) Inwieweit es sich hier um eine künstlich hervorgerufene Bildung handelt, läßt sich allerdings nicht einwandfrei entscheiden. — Leider hängt der Zahnkeim mit dem umgebenden Gewebe nicht zusammen, sodaß seine Lage zum Tumorgewebe histologisch nicht näher untersucht werden konnte.

Fall 1 ist besonders interessant wegen des Zusammentreffens der O. f. mit einer Halsdrüsentuberkulose auf derselben Seite. Der Verdacht auf ein Sarkom war daher zunächst sehr groß, zumal die Geschwulst innerhalb von drei bis vier Wochen den beträchtlichen Umfang angenommen hatte. Die Drüsen am Kieferwinkel waren hart und indolent, wie man sie bei Metastasen findet. Die Probeexcision aus der Geschwulst und ihre histologische Untersuchung, sowie diejenige der Lymphdrüse erlaubten aber die sichere Diagnose auf O. f. Allerdings war noch nicht möglich, auf Grund des lokalen Befundes eine multilokuläre O. f. auszuschließen.

Da häufig der Kalkgehalt im Serum bei O. f. generalisata pathologisch verändert ist, wurde eine Blutuntersuchung vorgenommen. Man fand folgende Werte:

Serum-Calcium 11.2 mg %
Serum-PO_4 als P 3,1 mg %

Das sind aber dem Alter entsprechende, völlig normale Werte, Störungen des endokrinen Apparates wurden nicht nachgewiesen.

Da man also keine Anhaltspunkte für eine generalisierte O. f. fand, war die Diagnose einer isolierten O. f. gesichert.

Hinsichtlich der Ätiologie ist man in diesem Falle völlig im unklaren. Inwieweit die Entzündung, die durch die geringe Rundzelleninfiltration im Tumorgewebe zum Ausdruck kommt, als primäre Ursache für die Entstehung der Epulis herangezogen werden kann, läßt sich schwer sagen. Wahrscheinlich ist sie erst sekundär hinzugekommen, als der immer größer werdende Tumor den ständigen Irritationen in der Mundhöhle ausgesetzt war, und es schließlich zur Ulceration der Schleimhaut kam. Jedenfalls muß man aber annehmen, daß die Entzündungsvorgänge auch Störungen im Gewebsgleichgewicht des Knochens hervorrufen können und so die Abbauvorgänge unterhalten und nicht zum Stillstand kommen lassen.

Auch bei Fall 2 wurde die endgültige Diagnose O. f. localisata erst nach eingehenden Untersuchungen des gesamten Skeletts gestellt. Es konnten keine weiteren Herde einer O. f. gefunden werden. Auch Ernährungs- oder Stoffwechselstörungen ließen sich nicht feststellen, insbesondere war der Calcium- und Phosphorgehalt des Serums völlig normal.

Was die Pathogenese anlangt, so scheinen hier die Dinge etwas klarer zu liegen als bei dem vorherigen Fall. Man muß annehmen, daß das Trauma eine Knochenschädigung hervorgerufen hat. Die Schwellung, die sich zunächst zeigte, war der Ausdruck der akut-traumatischen Entzündung, die nach einigen Tagen zurückging. Est nach etwa zwei Wochen traten klinisch die Vorgänge im Kiefer-

knochen in Erscheinung. Das Angebot abbaureifen Materials aus dem Knochen hatte die Bildung großer Mengen von Resorptionsgewebe angeregt, die allmählich unter dem Bilde einer Geschwulst sichtbar wurden.

Das Recidiv kann nach unserer Auffassung von der Ätiologie der O. f. nur so erklärt werden, daß bei der Operation dystrophische Substanz zurückgeblieben war. Da aber die eigentlichen Tumormassen sehr sorgfältig ausgekratzt wurden, so bleibt nur noch die Möglichkeit, daß die bei der ersten Operation erhaltenen Zähne die Recidivbildung veranlaßt haben. Die Vermutung soll später noch näher begründet werden.

Bei Fall 3 muß man annehmen, daß der chronische Reiz, den die tief zerstörte Milchzahnwurzel auf die Umgebung ausgeübt hat, eine Gewebsschädigung und Knochendystrophie hervorgerufen hat, die dann zur Bildung des Resorptionsgewebes führte. Die Knochenschädigung hat im Laufe der Zeit derart an Umfang zugenommen, daß schließlich trotz Entfernung der Wurzel ein Recidiv auftrat.

Die Befunde an den Zähnen der drei Fälle, speziell in der Pulpa, wie Degenerationserscheinungen, Hyperämie und Blutungen sind unspezifischer Natur. Da aber weder Karies noch sonst irgend ein Grund dafür nachzuweisen ist, geht man wohl nicht fehl, wenn man sie in den vorliegenden 3 Fällen mit den Erscheinungen im Kieferknochen in Zusammenhang bringt. Der hyperämische Zustand und die Degeneration der Pulpa können vielleicht daraus erklärt werden, daß der Zahn mit seinem Halteapparat eine physiologische Einheit bildet; es ist denkbar, daß der Blutreichtum in den Gefäßen der Zahnumgebung und im Tumorgewebe, sowie der chronische Reizzustand des Parodontiums auf das Pulpagewebe übergegriffen haben. Im Gegensatz zur Pulpa zeigen die Veränderungen im Zahnhalteapparat, — soweit noch größere Teile mit dem Zahn zusammenhängen — typische Bilder der O. f.

Nun muß noch zu der Frage Stellung genommen werden, wie die Resorptionen an den Zähnen zu erklären sind. Auch

physiologischerweise — bedingt durch die funktionelle Inanspruchnahme — finden wir an der Wurzeloberfläche Abbauvorgänge; sie erreichen aber in den hier untersuchten Zähnen, besonders bei Fall 1 solche Ausmaße, daß man sie als pathologisch bezeichnen muß. Da wir es bei der O. f. mit einer Knochenerkrankung zu tun haben, so liegt es ohne weiteres nahe, daß das Zement, das ja eine nur durch ihre besondere Funktion im Bau veränderte Knochensubstanz ist, ebenfalls krankhafte Erscheinungen aufweist.

Die Resorptionen am Zement sind hier also denen am Knochen gleichzusetzen und ebenso zu erklären. Anderseits wird auch das dystrophische Zement ebenso wie der abbaureife Knochen zur Ausbildung des Riesenzellgewebes beitragen. Damit nähern wir uns aber wieder der Frage der Zahnerhaltung. Wenn nämlich die Resorptionen am Zahn nicht sekundärer Natur sind, sondern mit der O. f. in ursächlichem Zusammenhange stehen, so ist ihre Entfernung unbedingt notwendig.

Wenn man die Zähne, die bei den Operationen entfernt worden sind, unter dem Gesichtspunkt betrachtet, inwieweit sie erhaltungswürdig waren, so spricht für eine Konservierung, daß sie sämtlich frei von Karies waren und zum Teil erst kurze Zeit im Munde standen bzw. sich noch im Durchbruch befanden.

Dagegen ist zu sagen, daß bei Fall 1 und 2 die Zähne gelockert und aus der normalen Stellung gedrängt waren. Dadurch wird aber die Kaufunktion eher gestört als unterstützt.

Nun gibt zwar eine Lockerung allein noch nicht unbedingt die Indikation zur Extraktion. Es ist bekannt, daß Zähne, die durch eine Osteomyelitis stark gelockert sind, nach Abheilung des Prozesses wieder vollkommen fest und funktionsfähig werden können. Diese Möglichkeit besteht ohne Zweifel auch bei einer O .f. am Kiefer, da Spontanheilungen mit vollkommener knöcherner Regeneration vorkommen. Wie aber bereits erwähnt, sind die Fälle sehr selten und der Heilungsprozeß erstreckt sich in der Regel

über lange Zeit. Dadurch wird die Erhaltungswürdigkeit jedenfalls stark eingeschränkt.

Die Pulpabefunde im histologischen Bilde zeigen, daß die Zähne in biologischer Hinsicht minderwertig geworden sind. Eine anhaltende Hyperämie kann allein schon bei den ungünstigen Kreislaufverhältnissen in der Pulpa eine Gewebsnekrose bewirken. Die Pulpa besitzt keinen Kollateralkreislauf und die Regelung des Zu- und vor allem des Abflusses ist bei gesteigertem Blutandrang erschwert, da der enge annulus apicalis die Eintritts- und Austrittspforte zugleich ist. Die Pulpa besitzt zudem kein ausgeprägtes Lymphsystem, sodaß kaum eine Möglichkeit besteht, daß ausgedehnte Hämorrhagien aufgesaugt werden.

Die degenerativen Pulpaveränderungen, die bei Fall 1 und 2 gefunden wurden, mindern ebenfalls den Wert und u. U. die Lebensdauer des Zahnes herab. Bei starker Abkauung, bei beginnender Karies oder bei anderen Reizen von außen, reagiert die Pulpa mit Bildung von Reizdentin. Ist ihr Gewebe degeneriert, so sind auch ihre Abwehrkräfte lahmgelegt. Den Bakterien z. B. wird kein Widerstand entgegengesetzt. Sie dringen durch die Dentinkanälchen in das Zahnmark ein, und rufen hier Entzündung und unter ungünstigen Verhältnissen Nekrose hervor. Durch diese angeführten Faktoren, wie Lockerung, Stellungsveränderung, hyperämischen und degenerativen Veränderungen der Pulpa wird zwar nicht die Indikation zur Zahnentfernung gegeben, jedoch die Erhaltungswürdigkeit herabgesetzt und in Frage gestellt.

Wenn man die Zähne auf ihre Erhaltungsfähigkeit untersucht, muß man wiederum von der Ätiologie ausgehen und von den therapeutischen Erfahrungen. Ätiologisch wird angenommen: dystrophischer Knochen ist die Ursache der Epulis. Die therapeutischen Erfahrungen lehren: mit Sicherheit ist ein Recidiv nur auszuschließen, wenn alles kranke Material entfernt wird.

Auf die Zähne angewandt, kommt man also zu folgendem:

Histologisch fanden sich bei Fall 1 an C, P_1, P_2 Resorptionen in pathologischen Ausmaßen. Man muß sie als Ausdruck für das Vorhandensein dystrophischen Materials an der Wurzeloberfläche ansehen. Da die krankhaften Vorgänge der O. f. dadurch unterhalten werden können, erscheint die Extraktion dieser Zähne geboten.

Weiterhin konnte bei P_1 (Fall 1) und P_1 (Fall 2) histologisch nachgewiesen werden, daß das braune Tumorgewebe bis dicht an den Zahn herangewuchert war. Das gesamte Parodontium von P_1 (Fall 1), C, P_1 (Fall 2) wies eindeutige Veränderungen im Sinne der O. f. auf. — Über den Zustand des Zahnhalteapparates der anderen Zähne läßt sich kein Urteil fällen, da meist zu wenig vom Parodontium in den Präparaten mit dem Zahn zusammenhing oder die vorgefundenen Veränderungen nicht einwandfrei spezifischer Natur waren. —

Von P_1 (Fall 1) und C, P_1 (Fall 2) ist jedenfalls zu sagen, daß es technisch nicht gut denkbar ist, diese Zähne bei Entfernung des pathologisch veränderten Gewebes aus ihrem Parodontium zu erhalten. Die restlose Beseitigung aller Tumormassen und des dystrophischen Knochens muß aber wiederum gefordert werden, wenn man ein Recidiv ausschließen will.

In welchem Umfange bei Fall 2 die Zähne bereits vor der ersten Operation von Tumormassen umgeben waren, läßt sich nun leider mikroskopisch nicht feststellen. Da das Recidiv sich aber über die alten Tumorgrenzen ausgedehnt hatte, muß man annehmen, daß die pathologischen Veränderungen im Parodontium vor dem ersten operativen Eingriff noch geringer waren. Vollkommen normal war es aber bestimmt schon zur Zeit der ersten Operation nicht mehr. Darauf weist der klinische Befund hin: Die Zähne waren gelockert. Parodontose und sonstige Erkrankungen, die die Lockerung hervorgerufen haben könnten, sind hier auszuschließen. Also kann nur noch ein ostitisch-fibröser Umbau des Parodontiums als Ursache in Frage kommen. Die Erhaltung der Zähne bei der ersten Operation hat damit

offenbar eine vollständige Entfernung alles krankhaft veränderten Gewebes verhindert. Dadurch ist wahrscheinlich auch das Recidiv zu erklären.

Die Zahnlockerung bei Fall 1 entspricht ebenfalls den mikroskopisch festgestellten Veränderungen am P_1. Aus der Lockerung der übrigen Zähne kann man entsprechend auf die histologischen Veränderungen in ihrem Halteapparat schließen, da auch hier eine andere Ursache als ein Knochenum- und Abbau im Sinne der O. f. sich nicht feststellen ließ.

Dem klinischen Zahnbefund bei Fall 1 und 2 entsprechen die Röntgenbilder. Man findet überall — bei Fall 2 in der Aufnahme, die bereits vor der ersten Operation angefertigt wurde — einen fast völligen Verlust der Knochenzeichnung im Parodontium.

Bei Fall 3 liegt der Zahnkeim inmitten der Verschattung im Röntgennegativ. Mit diesem Bilde stimmt der Befund bei der Operation überein; der Zahnkeim lag in Tumormassen eingebettet. Hiermit war die Indikation zur Zahnentfernung ohne weiteres gegeben. Früher aufgenommene Röntgenbilder liegen nicht vor, sodaß über einen evtl. Zusammenhang der Recidive mit dem Zahnkeim sich nichts sagen läßt.

Für sämtliche bei den Operationen entfernten Zähne läßt sich also die Extraktion rechtfertigen. Dabei werden die Regenerationsmöglichkeiten von Pulpa und Zement berücksichtigt. Das Pulpagewebe besitzt praktisch zwar nicht die Fähigkeit, sich zu regenerieren, die Wurzelresorptionen dagegen können durch biologisch vollwertiges Zement ausgeglichen werden. Bedingung bleibt natürlich, daß die Wurzelhaut sich nicht von der Zahnoberfläche losgelöst hat und kein Epithel — wie z. B. bei der Parodontitis marginalis progressiva — dazwischen gewuchert ist.

Wenn trotz dieser Regenerationsmöglichkeit die Zahnentfernung gefordert wird, so geschieht das hauptsächlich wegen der Recidivgefahr, die sich bei zu ausgedehnter Erhaltung der Zähne steigert — wie Fall 2 zeigt.

Der Beweis dafür, daß bei unserer Auffassung über die Ätiologie und den therapeutischen Erfolg eines opera-

tiven Eingriffs die Zähne nicht mehr erhaltungsfähig waren, stützt sich auf die klinischen Bilder, den Röntgenbefund und teilweise auf histologische Untersuchungen.

Wenn man nun dieses Resultat verallgemeinert, so ist zu sagen, daß man die Extraktion auch kariesfreier Zähne bei O. f. vornehmen muß, wenn sie gelockert sind, die Lockerung nur auf ostitsch-fibröse Veränderungen im Parodontium zurückzuführen ist und wenn im Röntgenbilde die Zahnwurzeln inmitten der Verschattung durch den Herd der O. f. liegen.

Zusammenfassung.

Nachdem für die O. f. begrifflich an Hand der Literatur eine Klärung versucht, werden drei Fälle von isolierten braunen Tumoren am Unterkiefer mitgeteilt. Bei zwei dieser Fälle wurde das Serum auf seinen Kalk- und Phosphorgehalt geprüft und das gesamte Skelett auf weitere Herde untersucht. Darauf wurde die Diagnose einer lokalisierten O. f. gestellt.

Ätiologisch ist eine primäre Knochengewebsdystrophie anzunehmen, die die Ausbildung des Tumorgewebes zur Folge hat.

Die Abbaureife des Knochens ist bei einem Falle traumatisch bedingt, bei einem zweiten durch eine kariöse Wurzel hervorgerufen. Bei einem dritten Falle läßt sich über die Ursache der Knochenschädigung nichts Bestimmtes aussagen.

Bei zwei Fällen traten trotz operativer Entfernung der Tumormassen Recidive auf. Bei einem dieser Fälle ist mit Sicherheit anzunehmen, daß die erhalten gebliebenen Zähne und die damit im Zusammenhang stehende unvollständige Entfernung der Tumormassen und des dystrophischen Knochens die Ursachen des Regenerates waren. Bei dem anderen Falle wird die Ausbildung der Recidive ebenfalls auf die nur teilweise Entfernung des ostitisch-fibrösen Herdes zurückgeführt.

Bei sämtlichen bei den Operationen entfernten Zähnen wird die Extraktion gerechtfertigt im Hinblick auf die klinischen, röntgenologischen und histologischen Befunde.

Will man bei der O. f. eine Recidivierung mit Sicherheit ausschließen, so sind diejenigen Zähne zu entfernen, die infolge ostitisch-fibröser Veränderungen des Parodontiums gelockert sind und deren Wurzeln im Röntgenbilde innerhalb der ostitisch-fibrösen Verschattung liegen.

Zum Schluß meiner Arbeit erfülle ich die angenehme Pflicht, Herrn Professor Dr. Euler für die Zuweisung des Themas und für die gütigen Ratschläge bei der Arbeit aufrichtig zu danken.

Literaturverzeichnis.

1. E. Christeler: Referat über die Osteodystrophia fibrosa. Verh. dtsch. path. Ges. 21. Bd. 1926.
2. H. Euler: Über den Einfluß der Ernährung auf Kiefer und Zähne. Referat am 6. deutschen Zahnärztetag 1933 in Breslau.
3. P. Fischer: Ostitis fibrosa und Dentition. Dtsch. Monatsschrift f. Zahnheilkunde, 42. Bd. 1924.
4. P. Frangenheim: Korreferat über die Klinik der Osteodystrophia fibrosa. Verh. dtsch. path. Ges. 21. Bd. 1926.
5. K. Gaugele: Zur Frage der Knochencysten und der Ostitis fibrosa v. Recklinghausen. Arch. klin. Chir. 83. Bd. 1907.
6. W. Gerlach: Zur Frage der generalisierten Ostitis fibrosa (unter besonderer Berücksichtigung intensiver Röntgenbestrahlung). Virchows Archiv 254. Bd. 1925.
7. L. Haslhofer: Casuistischer Beitrag zur Ostitis fibrosa des Unterkiefers mit Bemerkungen über die pathologische Wanderung der Zähne. Z. Stomat. XXVII Nr. 2, 1929.

8. K. Häupl: Zur Kenntnis der sogenannten Riesenzellensarkome der Kiefer. Vierteljahrsschrift f. Zahnheilk. 41. Bd. 1925.
9. H. Hellner: Die Formen der Ostitis fibrosa des Kiefers. Arch. f. klin. Chir. 165. Bd. 1931.
10. W. Hilbrig: Zur Operation der Epulis. Dtsch. zahnärzlt. Wochenschrift 1933, Nr. 37.
11. G. E. Konjetzny: Ein Beitrag zur Frage der lokalisierten tumorbildenden Ostitis fibrosa. Beiträge z. klin. Chir. 68. Bd. 1910.
12. G. E. Konjetzny: Die sogenannte lokalisierte Ostitis fibrosa. (Ein Beitrag zur Kenntnis der solitären Knochencysten und der sogenannten „schaligen myelogenen Riesenzellensarkome"). Arch. f. klin. Chir. 121. Bd. 1922.
13. M. Leist: Kieferstudien bei „Osteodystrophia fibrosa" mit besonderer Berücksichtigung der Pagetschen Krankheit. Z. Stomat. XXVI Nr. 5, 1928.
14. E. Looser: Über die Cysten und braunen Tumoren der Knochen. Dtsch. Zschrift f. Chir. 189. Bd. 1925.
15. F. Mandl: Klinisches und Experimentelles zur Frage der lokalisierten und generalisierten Ostitis fibrosa. Arch. f. klin. Chir. 143. Bd. 1926.
16. F. Mandl: Der derzeitige Stand der Behandlung der v. Recklinghausenschen Knochenkrankheit. Wien. klin. Wochenschrift 1931.
17. Meyer-Borstel: Über Ostitis (Osteodystrophia) fibrosa. Brun's Beiträge z. klin. Chir. 148. Bd. 1930.
18. W. Müller: Über Wirbelveränderungen bei Störungen der Hypophysenfunktion. Brun's Beiträge z. klin. Chir. 148. Bd. 1930.
19. C. Renner: Die Abgrenzung von Epulis, Ostitis fibrosa und Riesenzellsarkom. Arch. f. klin. Chir. 175. Bd. 1933.

20. F. Speiser: Sarkomatöse Entartung bei der Ostitis deformans. Arch. f. klin. Chir. 149. Bd. 1928.
21. H. Siegmund: Bemerkungen über die Entwicklung osteoklastischer Resorptionsgewebe und die Riesenzellepulis. Verh. dtsch. path. Ges. 21. Bd. 1926.
22. Siegmund-Weber: Pathologische Histologie der Mundhöhle. S. Hirzel, Leipzig 1926.
23. G. Schmorl: Zur Kenntnis der Ostitis fibrosa. Verh. dtsch. path. Ges. 21. Bd. 1926.
24. K. Spring: Ostitis fibrosa der Kiefer und ihr Einfluß auf die Dentition. Arch. f. klin. Chir. 149. Bd. 1928.
25. C. Th. Willich: Spontane Ausheilungsvorgänge bei generalisierter Osteodystrophia fibrosa. Brun's Beiträge zur klin. Chir. 146. Bd. 1929.

Lebenslauf.

Am 15. Januar 1910 wurde ich, Hedwig Gertrud Kordula Bienias in Breslau geboren. Jch besuchte von Ostern 1916 ab das Lyzeum und die realgymnasiale Studienanstalt der Ursulinen in Breslau und legte hier Ostern 1929 die Reifeprüfung ab. Ich studierte Zahnheilkunde in Innsbruck und Breslau, wo ich im Juni 1933 das zahnärztliche Staatsexamen bestand.